Malformaciones del conducto auditivo externo y del oído medio

G Cotin
H Lacombe
N Garabedian
L Moatti

Resumen. – Entre la aplasia mayor que asocia una atrofia del pabellón y la simple malformación de la cadena osicular puede encontrarse toda una gama de deformidades que incluye, por ejemplo, la imperforación del conducto, aplasia del oído medio y de los huesecillos. Si bien en el primer caso el diagnóstico evidente conduce rápidamente al análisis de las posibilidades reparadoras, una lesión aislada de los huesecillos puede pasar desapercibida, lo que subraya el interés de una detección precoz de la agudeza auditiva en el niño.

Hoy en día se conocen mejor los mecanismos de estas malformaciones y los resultados de los estudios radiológicos y audiológicos son fiables y precisos. Las técnicas quirúrgicas modernas permiten mejorías substanciales de la audición y del aspecto morfológico del oído, pero son todavía bastante complejas en los síndromes polimalformativos.

© 2000, Editions Scientifiques et Médicales Elsevier SAS, París. Todos los derechos reservados.

Epidemiología

La *frecuencia* de las malformaciones congénitas del conducto auditivo externo del oído medio es baja: 1 por cada 20 000 nacimientos vivos según Holmes 1949 y Mundnich 1966, 1 de cada 7 000 según Edgerton 1969. En 1933 Richards descubre una atresia congénita entre aproximadamente 2 000 pacientes que consultan con un problema otológico, mientras que en 1926 Bezold encuentra 11 casos por cada 20 400 pacientes. Para Kleinsasser en 1963, la frecuencia de estas malformaciones al nacimiento sería de 1 por cada 11 000 niños. Carter recopila en 1949 2 malformaciones de oído por cada 14 000 nacimientos en Gran Bretaña. Para Neel la frecuencia en Japón es de 1,7 por cada 10 000, mientras que en Suecia, Book indica una frecuencia de 0,5 por cada 10 000 y en Irlanda, Coffey y Jessop no constatan ninguna malformación de oído en un total de 12 000 nacimientos. En un estudio realizado en 687 niños con sordera congénita, Bergstrom, 1980, observa un 17 % de sorderas de transmisión y un 2,7 % de malformaciones osiculares, observadas estas últimas en pacientes con una historia familiar de sordera de transmisión congénita.

La *predominancia masculina* se encuentra en el 61 % de los casos según Ombredanne, valor similar al que encuentra Jafek, 1975, entre 241 pacientes.

La *predominancia del lado derecho* está también referida por Ombredanne y Jafek (57 %), sin que pueda proponerse una explicación, ni siquiera en relación con los arcos vasculares aórticos. Si bien Jafek encuentra una malformación congénita del oído en un familiar o un colateral en el 14 % de los casos, no se ha puesto en evidencia de manera significativa la influencia de la edad materna, la paridad, la gemelaridad o la consanguinidad (Berezin).

Etiología

Muchas aplasias aisladas son probablemente hereditarias, relacionadas con un gen o un grupo de genes *dominantes* de penetración variable.

La posibilidad de transmisión de manera recesiva o ligada al sexo es motivo de discusión (Jahrsdoerfer, Jafek, Konigsmark).

Las aplasias que forman parte de un síndrome malformativo poseen son de transmisión hereditaria (Franceschetti, Duane, Klippel - Feil). Su conocimiento es de gran interés en el ámbito del consejo genético, dado que los avances de la cirugía plástica reconstructiva y la mejor vigilancia de los embarazos permiten que los individuos portadores de malformaciones se conviertan en progenitores.

Numerosas aberraciones cromosómicas (trisomía 21 o 22, 16-17, 18, 13-15) se acompañan de ausencia de conducto auditivo o sordera de transmisión asociada a diversas malformaciones. Las agentes teratógenos comprenden múltiples factores que intervienen en los períodos críticos de la embriogénesis. Clásicamente se distinguen las *embriopatías*, que aparecen en los tres primeros meses de embarazo durante los cuales pueden actuar diversos factores exógenos, y las *fetopatías*, que aparecen después del tercer mes. Se retendrán:

G Cotin : *Otorhinolaryngologiste.*
H Lacombe : *Ancien interne des hôpitaux de Paris. Hôpital Delafontaine. Saint Denis.*
N Garabedian : *Chef de service. Hôpital Trousseau. Paris.*
L Moatti : *Ancien externe des Hôpitaux de Paris. Hôpital Trousseau. Paris.*

— la disfunción de la placenta y de las membranas fetales (Poswillo);

— los agentes infecciosos, como el de la rubeola;

— las preparaciones farmacéuticas y diferentes agentes químicos; puede mencionarse la tragedia de la thalidomida en los años sesenta, ampliamente estudiada (Warkany, Nischimura) y donde las malformaciones otológicas, que ocupaban el segundo puesto después de las malformaciones de los miembros, estaban presentes en el 32 % de los casos (Livingstone).

Breve reseña embriológica del desarrollo del oído externo y del oído medio

FORMACIÓN INICIAL DEL APARATO BRANQUIAL

El aparato branquial se esboza desde el final del primer mes, con modificación de los tres tejidos primarios presentes en el extremo cefálico del embrión: el ectoblasto, el mesénquima y el endoblasto. Así, cuatro esbozos de invaginación enfrentados deprimen respectivamente el endoblasto faríngeo y el ectoblasto: cuatro bolsas branquiales endoblásticas o «bolsas» propiamente dichas, cuatro bolsas branquiales ectoblásticas, denominadas «surcos» (o «hendiduras»), que limitan los cinco arcos branquiales constituidos de mesénquima, en relación con el ectomesénquima procedente de las crestas neurales.

Durante la 5ª semana de gestación nacen de cada arco un derivado osteocartilaginoso (cartílago de Meckel parar el primero, cartílago de Reichert parar el segundo), uno o varios músculos estriados, una arteria o arco aórtico; el nervio mixto que inverva el arco nace exclusivamente del neuroblasto para la parte motora y del neurectoblasto para la parte sensitiva.

La primera bolsa branquial ectoblástica da entonces nacimiento, en su porción dorsal, al conducto auditivo externo y después se pega a su homóloga endoblástica para constituir el tímpano. Alrededor de éste aparecen los seis tubérculos de His de los que deriva el pabellón del oído. Los tres tubérculos anteriores provienen de la porción dorsal del primer arco y los tres tubérculos posteriores, de la porción dorsal del segundo arco.

La primera bolsa endobranquial forma el receso tubotimpánico y luego, la trompa de Eustaquio y la caja timpánica.

DESARROLLO DEL CONDUCTO AUDITIVO EXTERNO Y DEL OÍDO MEDIO

El hueso temporal está constituido embriológicamente por la fusión de tres porciones: petrosa (peñasco), escamosa (escama) y timpánica (hueso timpánico), este último el marco óseo del conducto auditivo externo.

■ *Desarrollo del hueso timpánico*

Antes de la décima semana de la vida fetal, una invaginación ectoblástica del primer surco branquial forma un canal «en embudo» que va al encuentro de una invaginación de la primera bolsa endoblástica y del mesénquima, interponiéndose entre ambos. Las células epiteliales del fondo de la invaginación ectoblástica proliferan y forman una placa epitelial. La pared del fondo de la invaginación participa en la formación del tímpano, hacia la séptima semana. El tejido conjuntivo que circunscribe la membrana del tímpano se osifica para formar la futura parte timpánica. La osificación es de tipo membranoso. Al término de la décima semana aparecen cuatro centros, que se fusionan para formar un semicírculo. Al nacimiento, la parte timpánica toma la forma de un anillo incompleto cuya interrupción se denomina incisura de Rivinius (o incisura timpánica).

El conducto auditivo externo óseo se forma a partir de la cara externa de esta parte timpánica; se observa en el período neonatal la aparición de dos pequeños relieves a igual distancia de las dos ramas timpánicas que tienden a fusionarse. Ésto, asociado al ensanchamiento de los bordes, conduce a la creación de dos orificios: uno superior, que constituye el conducto auditivo externo, y otro inferior, que constituye el agujero de Huschke que desaparece antes de los cinco años de edad.

■ *Desarrollo del oído medio y de las paredes óseas*

El oído medio se desarrolla dentro de las paredes óseas representadas por el peñasco y la escama.

Se distinguen dos procesos de osificación:

— la osificación encondral, que se lleva a cabo a partir de un rudimento conjuntivo que se vuelve cartilaginoso y luego se osifica; es el caso del peñasco;

— la osificación membranosa, que resulta de la osificación directa del rudimento conjuntivo; este proceso concierne al anillo timpánico y a la escama, que formará la bóveda.

• En la *vesícula ótica* o laberinto membranoso aparece una condensación hacia la quinta semana de la vida embrionaria, en todo el contorno, que es reemplazado por cartílago hacia la octava semana. La cápsula ótica así formada crece paralelamente al laberinto membranoso, incorporando diferentes conductos que atraviesan el peñasco: canal carotídeo y acueducto de Falopio, que contiene el nervio facial y es desviado de su trayecto inicialmente vertical por el desarrollo del receso tubotimpánico. La cara externa de la cápsula óptica forma la pared interna de la caja timpánica y la osificación comienza por la primera vuelta de espira de la cóclea; los relieves principales son entonces el promontorio y el canal semicircular externo.

• *Evolución del canal tubotimpánico*. Aparece en la tercera semana de la vida embrionaria; deriva de la primera bolsa endobranquial y se desarrolla entre el futuro conducto auditivo externo y la cápsula ótica. Participa en la formación de la membrana timpánica por su parte lateral y el contacto ectobranquial y endobranquial se hace en un plano oblicuo. El tímpano está formado por tres capas: una externa de origen ectoblástico, una interna de origen endoblástico y una intermedia mesodérmica de origen mesenquimatoso. El canal tubotimpánico prosigue su desarrollo formando el *atrium*; crece en el mesénquima embrionario incorporando rudimentos osiculares. Durante el tercer mes, hay un principio de neumatización de las cavidades con una resorción del mesénquima; la caja timpánica se desarrolla bajo la influencia del crecimiento de bolsas endoteliales: *saccus anticus* (compartimento anterior), *saccus medius* (ático, bolsa de Pursak), *saccus superior* y *saccus posticus* que se extiende hacia el hipotímpano y la región de las ventanas (Hammar, 1902). La trompa de Eustaquio se forma a partir de la parte inicial del receso tubotimpánico y comunica la cavidad faríngea y la caja timpánica.

• *Formación de los huesecillos*. Los dos primeros arcos branquiales originan los tres huesecillos *(fig. 1)*.

El estribo es el primero que se forma; su base tiene un doble origen, la porción estapedial del segundo arco y la *lamina estapedialis* derivada de la cápsula ótica.

El martillo y el yunque derivan, según la teoría clásica, del primer arco (cartílago de Meckel); en realidad, se admite actualmente que la rama descendente del yunque y el mango del martillo provienen del segundo arco.

Los huesecillos están presentes en el estado embrionario desde la 4ª semana y alcanzan el tamaño adulto a los 5 meses, comenzando entonces su osificación.

Hacia el 6º mes, el martillo y el yunque ya están osificados, excepto el mango del martillo, a menudo ausente o hipoplásico en las atresias.

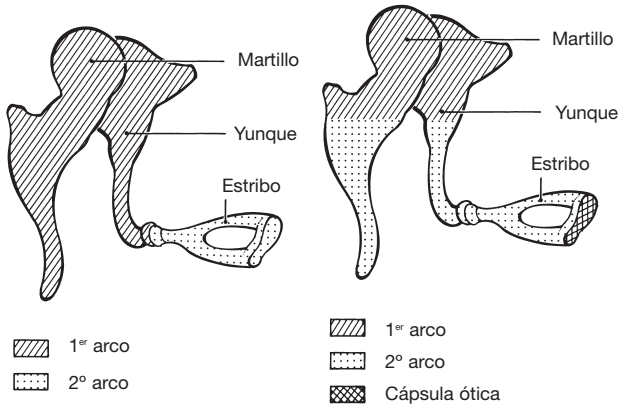

1 *Origen de los huesecillos.*
A. Teoría clásica
B. Teoría moderna

Embriopatogenia

GENERALIDADES

Sin caer en sutilidades semánticas, es preciso recordar que la «aplasia» es la ausencia total de un órgano o de uno de sus constituyentes, mientras que la «atresia» consiste en la imperforación o el cierre de un órgano o de un conducto que ha estado abierto en un momento dado de la organogénesis. Con respecto al oído, si bien el término «atresia» goza del consenso anglosajón, en Europa la denominación «aplasia» parece prevalecer, siendo la significación común la anomalía de desarrollo del conducto auditivo o del oído medio.

El período crítico de la embriogénesis (Nischimura) durante el cual se puede inducir una malformación dada, se sitúa entre la *4ª y la 12ª semana de la vida fetal*, para el oído. Pero el desarrollo prosigue hasta un estado avanzado de la gestación, lo que permite a los agentes teratógenos interferir con la proliferación, la diferenciación, o la migración celular. Los sitios de acción de los mecanismos malformativos son principalmente tisulares y, sobre todo, celulares. Si bien los virus pueden repercutir sobre el crecimiento tisular (por ejemplo, embriopatía rubeólica), es necesario mencionar el papel de los factores mecánicos sugeridos por los experimentos animales, dado que las fuerzas de aposición intervenienen entre los primordios faciales y los arcos branquiales. La anoxia tisular y la hipoxia, que conducen a la formación de bullas líquidas o hematomas focales, y participan en las malformaciones (Grabowsky-Poswillo), reflejan el papel esencial de los fenómenos de migración, de proliferaciones celulares anormales así como de muertes celulares atípicas (Johnston y Pratt, 1975). Si bien la mezcla de los potenciales tisulares es característica de la morfogénesis de los oídos externo y medio, que reciben las contribuciones del ectodermo, del endodermo, del mesodermo y de la cresta neural (Vandewater, Noden), es preciso subrayar el papel de las células ectomesenquimatosas de la cresta neural con destino branquial, cuya migración ha sido estudiada gracias a las técnicas de trasplante recíproco de quimera codorniz-pollo (Chibon, Johnston, Ledouarin, Lelievre, Noden).

DIFERENTES MALFORMACIONES

Aunque se desconoce la patogenia de la mayoría de las malformaciones, han podido inferirse deducciones razonables a partir de modelos experimentales animales.

Atresia del conducto auditivo externo

Esta atresia de tipo óseo o membranoso, habitualmente asociada en grados diversos a microtia, es el resultado de una ausencia de resorción y de canalización de la lámina meatal, fenómeno que sería probablemente debido a un defecto de programación de muerte celular (Melnick). El origen de la lámina de atresia es controvertido; para Marx provendría de un hiperdesarrollo del cartílago de Reichert, hipótesis basada en la posición externa de la cuerda con respecto a esta lámina, mientras que el origen timpánico dominante sólo ha sido encontrado en un pequeño número de casos (Altmann). Parecería entonces que la escama o el peñasco desempeña el papel más importante (Ruedi, Massuda, Hiraidi).

Malformaciones del oído medio

— La caja timpánica, ausente o reducida, puede ser reemplazada por un espacio que contiene hueso esponjoso (Warkany), que podría provenir de la parte distal de la primera bolsa faríngea; no se conoce la patogenia de esta displasia.

— La fijación congénita del estribo, que produce sordera de transmisión, puede existir con o sin otras anomalías de los oídos externo y medio. Resultaría de la ausencia de diferenciación del ligamento fibroso anular que une la platina del estribo a la cápsula ótica (Moore).

— La arteria estapedia persistente se encuentra con frecuencia variable en el transcurso de timpanotomías; representaría un defecto de programación de muerte celular de una estructura fetal transitoria o la persistencia compensatoria de una red vascular de reemplazo insuficiente desde el punto de vista hidrodinámico.

— Las malformaciones del yunque y del martillo reflejan a menudo la diferenciación incompleta o atípica de la parte dorsal del cartílago de Meckel. Esta anomalía puede consistir en una malformación de los huesecillos que permanecen separados o en la unión de los dos huesecillos que reproducen en grados diversos su morfología normal.

— La trompa de Eustaquio puede estar ausente, tener luz virtual, ser atrésica en su ostio faríngeo o presentar recodos anormales (Varkany). Esta agenesia o displasia se debería a una anomalía de diferenciación del extremo de la primera bolsa faríngea.

INTERÉS DE LOS SÍNDROMES MALFORMATIVOS

Pueden individualizarse dos grupos en los que la dismorfia del conducto auditivo externo y del oído medio constituye una característica destacada: anomalías predominantemente unilaterales, que incluyen la microsomía hemifacial (síndrome de los arcos branquiales primero y segundo) y la displasia oculoauriculovertebral (síndrome de Goldenhar), y los síndromes bilaterales, entre los cuales se encuentran la disostosis mandibulofacial y la disostosis otomandibular.

Síndrome de los arcos branquiales primero y segundo y malformaciones otológicas

En su expresión más completa este síndrome agrupa anomalías unilaterales, o a veces bilaterales pero asimétricas, de hipodesarrollo del oído externo, del oído medio, del esqueleto craneofacial y de los músculos. Tras la hipótesis de Mackenzie, Poswillo demostró que la aparición de una hemorragia embrionaria a partir de la anastomosis que precede a la formación de la red arterial del estribo era un mecanismo causal posible, dado que el hematoma subsecuente altera los tejidos en vías de desarrollo. Es importante subrayar que las anomalías encontradas por Poswillo en primates incluían tanto la expresión completa del síndrome como anomalías aisladas del oído externo o medio. Por consiguiente,

Cuadro I.

	ALTMANN			GIL					OMBREDANNE		COLMAN		
	Malformación menor	Malformación moderada	Malformación mayor	I		II	III	IV	mayor	menor	menor	intermedio	mayor
Pabellón				malformado mal implantado		trago ausente	muy malformado	+	atrófico o ausente	normal	normal	hipoplásico	ausente
Hueso timpánico	hipoplásico	malformado	aplásico	estenótico +	ausente			+					
Conducto auditivo	estenótico	ausente	ausente			0	0	+	0	+	+	0	0
Lámina de atresia	0	+	+	0	+	+	+	0	+	0	0	+	+
Tímpano	pequeño	0	0	+	0	0	0	+	0	normal	+	0	0
Caja	presente	pequeña	pequeña o ausente	+	pequeña	pequeña	0	normal	atrófica	normal o malformada	+	atrófica	±
Huesecillos	variables	anormales	ausentes	+	+	+	0	malformados	malformados ausentes	malformados	Ligeramente malformados	malformados	±
Apófisis mastoides	presente	hipo-neumatizada	condensada			neumatizada	esclerótica	neumatizada					ausente
Oído interno													Posibles anomalías

es probable que muchas malformaciones de los oídos externo y medio constituyan la expresión mínima de un síndrome de los arcos primero o segundo (Melnick). Por último, cabe señalar la ausencia en este modelo experimental de malformaciones del oído interno asociadas que estarían relacionadas con la existencia de una cápsula ótica precartilaginosa protectora. De hecho, es necesario situar estas malformaciones del conducto auditivo externo y del oído medio en el contexto más general de las aplasias laterales de la cara, reflejo de una anomalía de desarrollo del primero o de los dos primeros arcos branquiales, cuya manifestación puede ser menor, limitada a una anomalía de los huesecillos, o mayor, aislada o incluso en algunos casos asociada a un síndrome fisurario, lo que llevó a incluirlas en el grupo las hendiduras faciales (hendiduras 6, 7, 8 de la clasificación de Tessier).

Disotosis mandibulofacial y malformaciones otológicas

Esta entidad, transmitida según un patrón de herencia dominante autosómica pero con incidencia y expresión variable, es reconocible desde el nacimiento. Fue mencionada por Thompson en 1847, descrita por Treacher y Collins en 1900 y bautizada disostosis mandibulofacial por Franceschetti, que realizó una descripción exhaustiva en 1959. Tras los trabajos de teratogénesis experimental de Cohlan, Giroud y Martinet sobre malformaciones craneofaciales inducidas en animales por hipervitaminosis A, se ha podido reproducir estas malformaciones y comprender su mecanismo. Las anomalías otológicas y craneofaciales han podido así ser atribuidas a una destrucción precoz de las células de la cresta neural preótica y faciales que migran normalmente en los arcos branquiales primero y segundo. Junto al estudio de estas fenocopias animales que reproducen en grados diversos las malformaciones del conducto auditivo externo y del oído medio, cabe mencionar los datos del *análisis histopatológico de peñascos humanos*; estos estudios, poco numerosos, tienen un gran interés en lo que respecta al desarrollo relativo de las estructuras (Altmann, Ruedi, Hiralde, Sando, Nadol).

Estudio clínico

La doble lógica de la morfogénesis y de las situaciones clínicas encontradas están a favor de un plan que estudie, como ya lo había propuesto Ombredanne en 1971, las *aplasias mayores*, que afectan al pabellón, al conducto auditivo externo y al oído medio, y cuyo diagnóstico se hace en el nacimiento, y las *aplasias menores*, que afectan esencialmente al oído medio y los huesecillos, de diagnóstico más tardío y responsables sobre todo de sordera de transmisión. En realidad, esta dualidad esquemática debe ser relativizada por la existencia de formas intermedias, la controversia sobre la relación malformativa pabellón-oído medio y las asociaciones malformativas cervicofaciales y su unilateralidad o bilateralidad, siendo preciso tomar en cuenta todos estos elementos en la decisión terapéutica.

CLASIFICACIONES

Son numerosas (Marx, Kruchinsky, Gill, Ombredanne, Nager, Altmann, Lapohenko, Colman, Marquet, Meurman). Estas clasificaciones tienen como característica común la relación que puede existir entre la intensidad de la afectación del oído externo y el grado de anomalía de la caja timpánica, y se diferencian por los elementos anatómicos implicados (pabellón, oído medio, oído interno). En la práctica, las constataciones operatorias o histopatológicas (Sando) conducen habitualmente a distinguir tres grupos de malformaciones: menores, moderadas y mayores, dejando de lado las clasificaciones que incluyen las anomalías mandibulares (Pruzanski, 1971; Converse, 1973). Si bien la división de Ombredanne encuentra una aplicación clínica y quirúrgica evidente, la mayoría de las clasificaciones tienen el inconveniente de no proponer una subdivisión de los casos operables, excepto tal vez la de Colman, que distingue tres formas de pronóstico funcional decreciente, y la de Marquet.

APLASIAS MAYORES

Asocian (Ombredanne) la atrofia o la ausencia de pabellón del oído, la imperforación total del conducto auditivo externo, la

Cuadro II. – Malformaciones del oído. Clasificaciones. Elementos anatómicos tomados en cuenta.

Tipos	Marx 1926	Krunchinsky 1959	Gill 1969	Ombredanne 1971	Nager 1973	Altmann 1955	Lapchenko 1967	Colman 1976	Marquet 1978	Meurman 1957	Pulec 1978
Pabellón											
Conducto auditivo externo											
Oído medio											
Oído interno											

atrofia de grado variable de la caja timpánica y la malformación o la ausencia de los huesecillos. La malformación evidente, detectada por el obstreta y el pediatra en el nacimiento, exige que el otorrinolaringólogo realice, lo más rápidamente posible, una encuesta genética, una anamnesis del embarazo y del parto, un examen clínico centrado sobre el repliegue malformativo, la palpación del cóndilo mandibular, la búsqueda de la apofisis mastoides, la búsqueda de una anomalía craneofacial o visceral asociada y, sobre todo, la evaluación auditiva para paliar lo más rápidamente posible el déficit funcional. Es también importante determinar desde un principio el carácter unilateral o bilateral, dato esencial para las indicaciones terapéuticas (74 % Poncet, 30 % Portmann y Bebear). En estas aplasias mayores se plantea, con gran pertinencia, la realidad de una relación malformativa entre el pabellón y el oído medio.

Relación entre la malformación del pabellón y la del oído medio

Es difícil considerar las malformaciones del conducto auditivo externo y el oído medio sin tener en cuenta el aspecto del pabellón. Desde el punto de vista descriptivo, la clasificación de Ombredanne distingue cinco casos: en ausencia patente de conducto auditivo externo, puede observarse un repliegue cutáneo vertical más o menos sinuoso (caso más frecuente), que suele presentar uno o varios orificios fistulosos, un pabellón «en copa», o una malformación máxima con una superficie auricular plana, salpicada de algunos encondromas y de lóbulos ectópicos situados generalmente bajos detrás del ángulo de la mandíbula. Al contrario, en presencia de un conducto auditivo, puede observarse microtia o incluso un pabellón normal.

En realidad, la relación malformativa pabellón-oído medio es objeto de controversia. Gill niega toda relación entre grado de malformación del pabellón y del oído medio; no obstante, insiste sobre la significación de la existencia de un trago que, según él, sería el indicio de un conducto auditivo externo incluso atrésico y de una caja de volumen apreciable. En un estudio de 30 casos, Kaseff niega toda relación, así como Edgerton en 70 casos. Al contrario, Shambaugh piensa que el aspecto del pabellón es la mejor prueba del grado de malformación del oído medio: un pabellón micrótico refleja la interrupción del desarrollo hacia el tercer mes fetal y pone en evidencia la ausencia de tímpano de la misma manera que una malformación incudomalear. Crabtree comparte esta opinión y considera que la deformación del pabellón refleja casi siempre una gran malformación de la mastoides y del oído medio. Del mismo modo, para Nager el grado de diferenciación del pabellón es paralelo a la malformación de la caja timpánica. Harada ha constatado una relación de malformación entre el pabellón y los huesecillos del oído medio en 57 exploraciones quirúrgicas; no obstante, ha precisado que la malformación del yunque era independiente de la malformación del pabellón y del conducto auditivo externo. Asimismo, analizando 313 casos, Jafek ha llegado a la conclusión de que existe un paralelismo malformativo entre el pabellón y el oído medio. Del mismo modo, la malformación morfológica y de posición del pabellón en las disostosis mandibulofaciales (Franceschetti) está prácticamente siempre asociada a malformaciones del conducto auditivo y del oído medio. Inversamente, cuando existe una concha, se observan pocas anomalías circulares.

De hecho, la lógica de la organogenesis (Altmann, Nager, Streeter, Hamilton) que constata la precedencia de formación del pabellón con respecto al oído medio permite llegar a la conclusión de que existe la posibilidad de que exista un pabellón normal con malformaciones del oído medio asociadas, sin que se pueda encontrar un oído medio normal en presencia de una microtia.

ASOCIACIONES MALFORMATIVAS

Las aplasias del oído, ya sean menores o mayores, unilaterales o bilaterales, pueden ser aisladas o estar asociadas a malformaciones faciales, cervicales o craneales, y suelen tener entonces una etiología conocida (Sando). Deben ser exploradas sistemáticamente cuando se constata en el nacimiento una anomalía morfológica del oído. Inversamente deberían ser objeto con mayor frecuencia de una consulta especializada otológica en presencia de una malformación mayor facial o visceral. Estas malformaciones asociadas parecen particularmente frecuentes: un 56 % de los casos para Jafek, del simple apéndice preauricular al síndrome complejo polimalformativo.

Estas malformaciones serán exploradas sobre todo en los territorios de los arcos branquiales primero y segundo, pero puede tratarse también de malformaciones cardiovasculares (Jafek), urinarias (Potter) o vertebrales (Kippel-Feil).

• *El síndrome de disostosis mandibulofacial*, o síndrome de Treacher-Collins o de Franceschetti-Zwahlen, es el arquetipo de los síndromes polimalformativos que asocian las anomalías otológicas a una hipoplasia malar, del suelo de la órbita y de la rama ascendente de la mandíbula, oblicuidad antimongoloide de las hendiduras palpebrales, a menudo un coloboma palpebral inferior, un paladar óseo ogival y frecuentemente división palatina. La caja es muy atrófica, incluso virtual, con anomalías osiculares mayores. En realidad, su grado puede variar entre las formas completas típicamente bilaterales y las anomalías menores del oído (Edwards). Es comparable a la disostosis otomandibular unilateral o bilateral de Konigmark y Gorlin. También pueden encontrarse muchos otros síndromes de los arcos primero y segundo, de diversas modalidades, que siempre deben llevar a investigar una anomalía auricular y una sordera.

• *Una hendidura labionarinal* o una hendidura velopalatina por fuera de la disostosis mandibulofacial no parecen ser frecuentes.

• *Las anomalías congénitas oftalmológicas* pueden asociarse a ciertas aplasias del oído, especialmente aquellas inducidas por la talidomida (Livingstone): síndrome de Duane, síndrome de Goldenhar, síndrome de Möbius.

• *Las grandes dismorfias craneofaciales*, síndrome de Apert, Crouzon, pueden asociarse a una atresia del oído.

• *La parálisis facial congénita,* ausente en el síndrome de Franceschetti puro, puede ser aislada con la aplasia de oído o integrada con malformaciones complejas. Habitualmente incompleta en el territorio cervicofacial, debe distinguirse de una atrofia del músculo triangular de los labios; puede ser también completa, reflejo de una aplasia de localización nuclear o en una de estas tres porciones.

• *Los quistes y fístulas cervicofaciales:* puede tratarse de fístulas prehelicinas, más frecuentes en las aplasias menores, de quistes y fístulas de la primera hendidura branquial, cuyo orificio puede desembocar en el conducto aplásico (Ombredanne), de fístulas del segundo surco branquial, cuyo orificio se abre a la altura del borde anterior del músculo esternocleidomastoideo por debajo del asta mayor del hueso hioides, y más raramente, de una fístula del dorso de la nariz (Cotin, 1 caso).

Junto a estos síndromes mayores evidentes, es importante saber investigar las anomalías menores, como la implantación baja de un pabellón o la hipoplasia de una rama ascendente.

Cabe también subrayar que la asociación de anomalías faciales y vertebrales puede hacer que la intubación endotraqueal resulte particularmente delicada.

APLASIAS MENORES

«Se trata de malformaciones congénitas que afectan casi exclusivamente al oído medio y a los huesecillos, mientras que el pabellón y el conducto auditivo externo están presentes, al igual que el tímpano» (Ombredanne). Se corre el riesgo de ignorarlas o confundirlas con otras causas de alteración de los huesecillos. Al contrario de las malformaciones mayores diagnosticadas en el nacimiento, estas aplasias menores pasan fácilmente desapercibidas y a menudo sólo son descubiertas hacia los 4 o 5 años de edad cuando la aplasia es unilateral, a veces en el transcurso de un examen de detección sistemática escolar, o más precozmente si es bilateral (55 % Portmann y Bebear), ante un retraso o una anomalía del lenguaje.

Existen elementos en favor de la malformación del oído medio: el carácter fijo y no evolutivo de esta sordera de transmisión, la ausencia de antecedentes otíticos y, en ocasiones, antecedentes familiares de sordera, la ausencia de acufenos que podrían evocar una otosclerosis juvenil o del adulto, la presencia de anomalías menores del pabellón a investigar con cuidado (implantación baja, posición despegada, anomalías morfológicas del reborde o de los pliegues): Todo signo que refleje la dismorfogénesis debe llamar la atención del otorrinolaringólogo. Del mismo modo, se tendrá especialmente en cuenta una deformación mandibular o una discreta asimetría, una anomalía que pueda integrarse en el caso de una disostosis mandibulofacial, una deformación vertebral cervical o una paresia oculomotora (síndrome de Duane).

La otoscopia al microscopio quirúrgico resulta difícil debido a la estenosis del conducto, la anormal curvatura anterior y, a veces, la presencia de exostosis. Raras veces se descubrirá un tímpano normal; más a menudo éste presentará un aspecto apagado, a veces azulado, con el relieve del mango del martillo mal dibujado y movilidad disminuida.

Estas aplasias menores, sospechadas sistemáticamente ante una aplasia mayor contralateral, no deben ser ignoradas en un niño que se ayuda mucho de la lectura labial, incluso si el aspecto de los pabellones es normal.

ESTUDIO DE LA AUDICIÓN

El análisis audiométrico se plantea en términos diferentes según se trate de una aplasia mayor, en cuyo caso se busca sobre todo cuantificar el déficit auditivo, no pasar por alto una aplasia menor contralateral ante un oído de apariencia normal y verificar la integridad del oído interno (lesión en el 10 % de los casos, Edwards y Valvassori), o bien de una aplasia menor, en cuyo caso, no hay que pasar por alto una sordera de transmisión congénita ni confundirla con otra etiología.

En caso de atresia del conducto auditivo externo con pared ósea

• *El audiograma tonal* indica habitualmente una sordera de transmisión casi pura, con una curva aérea esencialmente horizontal, un poco desviada en los sonidos graves hacia -60 a -70 decibelios, y una curva ósea casi normal hacia los -10 decibelios. El diapasón lateralizado del lado afectado en las formas unilaterales, la ausencia de distorsión en las pruebas supraliminares y la curva vocal de inteligibilidad paralela a la curva de referencia confirman el déficit de transmisión. Sin embargo, la afectación del oído interno está bastante frecuentemente (Altmann) limitada a una disminución de 30 a 40 decibelios en las frecuencias agudas, pero a veces se extiende en las frecuencias graves o linda con la cofosis, lo que impide toda tentativa de rehabilitación funcional.

En general, no es posible realizar una audiometría tonal convencional antes de los 5 años de edad. Entre 5 y 3 años el *peep-show* con casco y con vibrador permite un estudio, preciso y completo de cada uno de los dos oídos separadamente. Por debajo de 3 años, el reflejo de orientación condicionada (ROC) en campo libre muestra generalmente una elevación de los umbrales de aproximadamente 60 decibelios en caso de aplasia bilateral, pero los umbrales son normales si la afectación es unilateral. Por debajo de 1 año o 10 meses, el estudio del comportamiento ante los estímulos sonoros debe ser completado por métodos de audiometría objetiva.

• La bilateralidad, la edad del niño, su ausencia de cooperación y la obtención de resultados discordantes conducen casi siempre al *estudio de los potenciales provocados precoces del nervio auditivo y del tronco cerebral*. En el oído aplásico, el aspecto del trazado es habitualmente el de una sordera de transmisión pura con umbrales de alrededor de 60 decibelios y un retraso de todas las latencias a partir de la onda I sin ensanchamiento interaural I-V. La predominancia entre las aplasias de la pérdida auditiva para las frecuencias graves, la fiabilidad de la onda V de los potenciales provocados esencialmente en las frecuencias agudas debe hacer conocer el carácter optimista de los umbrales obtenidos en este examen y el interés del estudio de los potenciales semiprecoces, que exploran lo mejor posible las frecuencias graves pero son de utilización difícil en el niño.

En la aplasia menor

La audiometría muestra una sordera de transmisión con conducción aérea horizontal y entre de 50 y 60 decibelios de pérdida. La conducción ósea es normal o está alterada en algunas formas mixtas (Ombredanne-Berezin), con pérdida de entre 10 y 30 decibelios en 1 000, 2 000, ligero aumento en el 4 000 o acentuación hacia 8 000. La diferencia audiométrica de la prueba de Rinne, más importante que en las sorderas adquiridas, la ausencia de muesca de Carhart y la unilateralidad eventual son argumentos en favor del carácter congénito de esta sordera que deben llevar a investigar otros signos de sospecha: sordera desde el nacimiento o los más precoces recuerdos de infancia, ausencia de evolución, asociación con anomalías en la región de los arcos branquiales primero y segundo. Los potenciales provocados auditivos indican típicamente un retraso de todas las latencias en favor de una lesión de transmisión y, a veces, un factor de percepción asociado o predominante.

• *El estudio impedanciométrico* es de gran interés puesto que, aunque puede resultar normal con no obstante la abolición del reflejo estapedial del lado afectado en ipsolateral y contralateral, puede también permitir un diagnóstico diferencial entre una fijación osicular y una discontinuidad de la cadena (Jafek).

• *El examen vestibular* calorífico y el estudio electronistagmográfico permiten determinar una eventual hipoexcitabilidad asociada.

ESTUDIO RADIOGRÁFICO

Sus indicaciones asociadas a los datos audiométricos determinan las posibilidades quirúrgicas. Este estudio, efectuado bajo simple sedación, o incluso anestesia general, comprende proyecciones de Schüller bilaterales (neumatización mastoidea) y tomografías en proyección de Guillen *(figs. 2, 3, 4, 5)*, completadas por perfiles verdaderos (lámina de atresia, caja timpánica, grandes vasos, tegmen, cóclea, conducto auditivo interno, canales semicirculares) y cortes en proyección de Pöschl para estudiar la cóclea y el acueducto del vestíbulo. Los resultados pueden ser difíciles de interpretar en un niño pequeño y no parece verdaderamente útil realizar un examen complejo antes de la edad a la que se puede proponer un tratamiento quirúrgico.

La presencia de una cóclea y un vestíbulo es un prerrequisito obligatorio antes de considerar un método quirúrgico, aunque la displasia membranosa de esta estructura escapa a las investigaciones radiológicas. Si bien la anomalía más frecuente concierne al canal semicircular externo (Reisner), muchas otras variaciones pueden verse como una deformación vesicular de la cóclea (Mondini) o una estenosis del conducto auditivo externo. La incidencia global de estas malformaciones del oído interno asociadas a atresias del oído medio y externo es de entre el 10 y el 15 % (Valvassori-Edwards).

En el estudio preoperatorio, el análisis tomográfico precisa:

— la ausencia total o no de conducto; la posición y las dimensiones de la lámina de atresia, continua con la pared externa de la caja o al contrario dehiscente, mientras que el hueso timpánico es casi siempre hipoplásico;

— las dimensiones de la caja timpánica: si bien su ausencia es rara, está habitualmente muy reducida en las grandes disostosis craneomandibulofaciales (Phelts), suele ser de volumen normal en las aplasias menores, de volumen variable en las aplasias mayores, a veces rellena de un tejido mesenquimatoso o, excepcionalmente, de un colesteatoma congénito (Schuknecht-Ombredanne). La ausencia de ventilación de esta caja es una causa de fracaso quirúrgico (Edwards);

— la anatomía de los demás elementos: estado de la cadena de huesecillos, que puede estar limitada a un bloque martillo-yunque en las aplasias mayores, a veces soldado a la pared externa del ático (riesgo de transmisión de las vibraciones de la fresa al laberinto), o a huesecillos malformados o desarticulados y difícilmente identificables en las aplasias menores, oclusión de la fosa oval o más raramente de la ventana redonda, de apreciación siempre difícil;

— la neumatización mastoidea, la posición del golfo yugular y de la carótida, el trayecto del nervio facial en sus porciones segunda y tercera, el prolapso de una cortical meníngea y la localización de la articulación temporomandibular, que condicionan la posibilidad de creación de un neoconducto auditivo óseo de calibre suficiente.

Las constataciones operatorias pueden diferir de los resultados del análisis radiotomográfico, pero los tomógrafos modernos permiten un estudio más preciso de estas malformaciones y una mejor clasificación de los casos operables *(fig. 6)*.

CONSTATACIONES OPERATORIAS

Conducto auditivo externo

En presencia de una aplasia mayor el conducto auditivo externo está ausente o limitado a una simple depresión apenas esbozada. En presencia de un pabellón normal pueden descubrirse dos tipos de malformaciones del conducto (Ombredanne): la estenosis completa, en la que el estilete tropieza a un centímetro, y la estenosis incompleta, a menudo asociada a una curvatura exagerada del canal por delante y por abajo que impide ver completamente una membrana timpánica malformada o un fondo de caja congénitamente abierto sin tímpano. Las anomalías del oído medio asociadas a este tipo de estenosis son muy similares a las encontradas en las grandes aplasias; la

2 *Tomografía en proyección de Guillen - aplasia mayor - lámina ósea de atresia - caja neumatizada.*

3 *Tomografía en proyección de Guillen - aplasia mayor - neumatización reducida de la caja – lámina ósea de atresia – remanentes osiculares.*

4 *Tomografía en proyección de Guillen - aplasia mayor - conducto auditivo externo filiforme - bloque osicular incudomalear.*

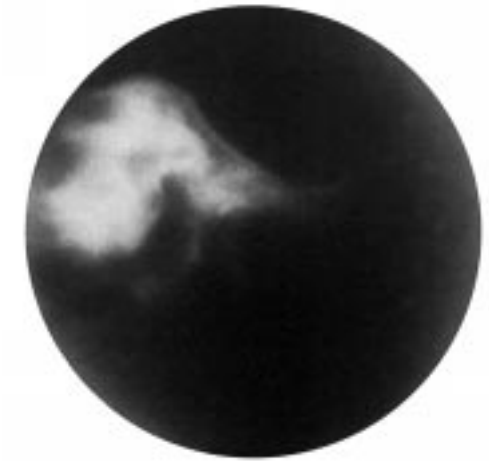

5 *Tomografía en proyección de Guillen - síndrome de Franceschetti – caja virtual.*

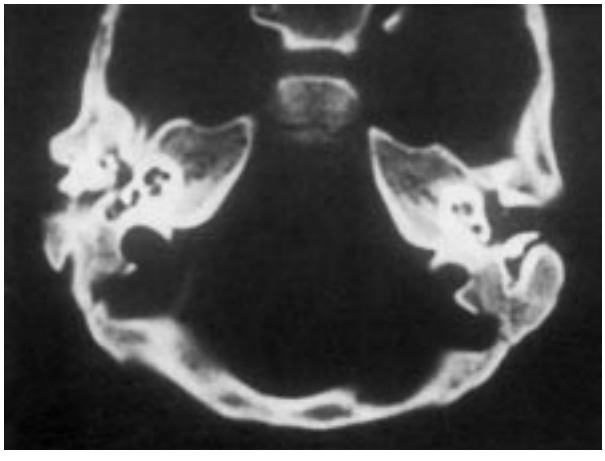

6 *Tomografía: aplasia mayor derecha con caja virtual y lámina de atresia.*

constatación frecuente de un estrechamiento del conducto del oído contralateral en los niños que presentan una aplasia de un lado incita a clasificar estas estenosis incompletas entre las formas menores de atresia (Edwards).

De hecho, todas las situaciones intermedias pueden existir, desde el conducto de calibre disminuido por reducción de diámetro del anillo timpánico, en el que se observa una dificultad de despegamiento del conducto membranoso engrosado, o la hiperostosis localizada posterosuperior o difusa, hasta la oclusión completa por una lámina de atresia. Puede observarse también uno o dos trayectos fistulosos que conducen a una membrana timpánica rudimentaria, eventualidad que puede asociarse a una inclusión epidérmica. En estos casos de ausencia de desarrollo del conducto auditivo externo, el cóndilo mandibular se articula directamente con la superficie anterior del hueso mastoideo que forma el límite posterior de la articulación temporomandibular. (Bellucci) *(fig. 7),* lo que subraya la fiabilidad de las referencias operatorias que constituyen la *linea temporalis* y la apófisis mastoides.

Nervio facial

La precocidad de aparición del nervio facial, con respecto a los otros órganos del oído y de la cara, conduce naturalmente a pensar que este nervio posee sin duda un papel inductor en la génesis de estas formaciones (Chouard). Por consiguiente, toda anomalía auricular debe hacer sospechar una malformación incluso discreta del nervio facial. En las aplasias menores el nervio facial suele ser normal, lo que constituye una de las variantes normales muy frecuentes en la cirugía del oído medio, puesto que la dehiscencia del acueducto de Falopio que forma una prominencia en la fosa oval podría alcanzar el 40 % (Hough). Estas anomalías del nervio facial han sido descritas con más frecuencia en las aplasias mayores, pero en ocasiones se observan aisladas (Ombredanne). Si bien algunos autores encuentran una relación entre la malformación previsible del nervio facial y el grado de microtia (Jahrsdoerfer), parecería que las malformaciones más importantes se encuentran en las disostosis mandibulofaciales y especialmente en el síndrome de Treacher-Collins (Kinney-Bellucci). Así, se han descrito trayectos totalmente aberrantes del nervio, preestapédico, transestapédico a través del arco del estribo o incluso bífido. La anomalía habitual en las aplasias es el resultado de la agenesia del hueso timpánico, que rechaza el nervio hacia abajo y hacia atrás; este último describe entonces un ángulo muy agudo «en horquilla», volviéndose rápidamente muy superficial *(fig. 8).* En ocasiones, presenta una denudación espontánea, a veces asociada a una hiperostosis en la parte anterior de su segunda porción. Se encuentra más expuesto en el momento de la búsqueda de la caja, debido a la ausencia de referencias clásicas en un oído atrésico, complicada por la hiponeumatización y la hiperostosis. La eventual dificultad de interpretación de las tomografías del oído medio y el número reducido de referencias anatómicas operatorias del nervio que quedan por debajo del nivel de la ventana redonda (Wigand) han llevado a proponer la identificación primaria del nervio en su porción extracraneal (Denecke). Como se ha descrito ampliamente en la literatura (Beck, Botros, House, Meltzer, Shambaugh, Meurman, Gill, Schuknecht), el riesgo de parálisis facial quirúrgica aumenta con la estrechez de la caja, pero permanece sin embargo moderado y debería disminuir con la utilización de la fresa diamantada con irrigación continua, una vigilancia extrema y la experiencia del cirujano. En caso de denudación del nervio facial durante la operación, si bien algunos autores proponen una descompresión inmediata con incisión de la vaina (Bellucci), muchos otros no proponen ninguna maniobra complementaria en este nervio (Fisch, Boone Jahrsdoerfer, Poncet). En lo referente a la cuerda del tímpano, está prácticamente siempre ausente en las grandes aplasias, pero a veces puede ser muy gruesa. En el caso de las anomalías menores tendría un valor predictivo sobre una eventual malformación del nervio facial (Fernández, Rontis).

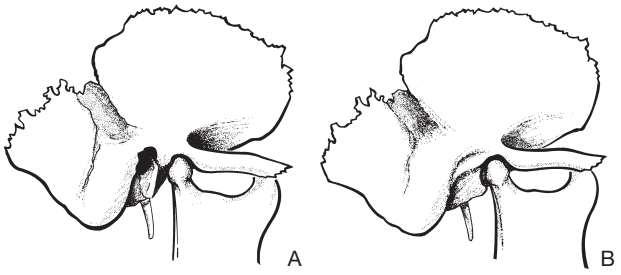

7 *Posiciones relativas del cóndilo mandibular, de la apófisis mastoides y del hueso timpánico.*
A) normal B) atresia del conducto.

Caja timpánica y anexos neumáticos

La caja timpánica puede tener diversos aspectos:

— la caja de dimensión prácticamente normal, con una cadena de huesecillos casi normal, es excepcional en las aplasias mayores (Ombredanne);

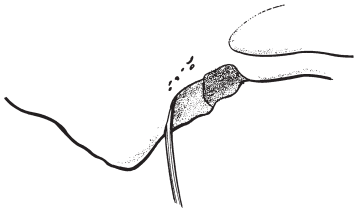

8 *Aplasia mayor: salida alta y trayecto rápidamente superficial del nervio facial debido a la aplasia del timpánico.*

— la caja casi virtual, reducida a una hendidura vertical o una cavidad puntiforme, se encontraría en las grandes microsomías hemifaciales y en algunos síndromes de Franceschetti; no es indicativa del estado del oído interno, que habrá sido apreciado en el preoperatorio;

— habitualmente la caja es aplásica y presenta anomalías de situación y de contenido. Su abordaje impondrá la exéresis previa de la lámina de atresia que se desarrolló en el sitio de la membrana timpánica y mantiene relaciones análogas con la cadena de huesecillos. Esta lámina de atresia está bastante a menudo unida al martillo por remanentes fibrosos; está formada de un hueso duro que ocupa el espacio que se extiende del extremo posterior del yunque hasta el hueso de la pared anterior de la fosa condilar; su longitud y su grosor son máximos en el oído medio, afinándose y adelgazándose hacia el conducto auditivo externo.

Aunque la dimensión y la forma de la caja timpánica dependen sobre todo de la neumatización, con mucha frecuencia hay que buscarla en posición alta, profunda, submeníngea y en plena raíz de la apófisis cigomática. Esta caja, de volumen reducido, se caracteriza por tener un compartimento del ático estrecho, un tegmen descendido y una pared ósea muy dura, prueba de la hiperostosis ya observada al principio de la operación. El tímpano ausente suele estar representado por remanentes fibrosos, a menudo muy adherentes y hemorrágicos. Las malformaciones de las paredes y los huesecillos, evidentes a través de un muco-periostio fino y transparente, pueden aparecer sólo después de una aspiración de una sustancia gelatinosa y viscosa o de la exéresis de un magma mesenquimatoso rojizo, reflejo de un tejido fibrogranulomatoso o conjuntivo, denso y homogéneo, embrionario, no resorbido.

La existencia de un colesteatoma primario es una eventualidad bastante rara (4,5 %) «unas veces es pequeño, excavado en el ático atrófico, otras más voluminoso y ya ha socavado las paredes de la caja timpánica e invadido el *aditus ad antrum*» (Ombredanne). Su frecuencia es muy variable, según los autores (Shambaugh, Derlacki, Schuknecht, Jahrsdoerfer), e incluso algunos no lo han encontrado nunca (Crabtree en 100 casos). La presencia de un colesteatoma, *a priori* sorprendente detrás de una lámina de atresia, se explica por el proceso de canalización y resorción progresiva del cordón ectodérmico que concurre a la embriogénesis del conducto auditivo externo.

Las infecciones ascendentes hacia el oído medio a través de una trompa de Eustaquio habitualmente normal (derivada de la primera bolsa), aunque son raras no deberían sorprender. Diversos autores han descrito esporádicamente estas infecciones (Crampitz, Frazer, Ireland, Bellucci, Nager), señaladas sobre todo por Gill, que las ha encontrado en el 50 % de su serie (113 casos), variando desde el tejido de granulación hasta el pus franco a presión. Nosotros sólo las hemos observado de manera excepcional (2 casos).

Anomalías tubáricas

Se han observado diversas anomalías en las aplasias mayores: imperforación tubárica, atresia del ostium faríngeo, trayecto anormal con angulación, trompa breve (anencefalia) e incluso ausente (Warkany). En realidad, parecería que las dispermeabilidades tubáricas sean mucho más frecuentes, aumentadas por las eventuales insuficiencias musculares palatinas asociadas.

Cavidades mastoideas

Un gran número de clasificaciones concede un valor predictivo a la neumatización mastoidea que, escasa o ausente, se asocia muy a menudo con anomalías anatómicas y morfológicas mayores que complican de modo extremo el acto quirúrgico.

■ *Anomalías encontradas en las paredes de la caja*

En la pared posterior, la pirámide y el tendón del músculo pueden estar completamente ausentes o, al contrario, duplicadas. En la pared interna, la ventana oval es raramente normal: puede estar cerrada por una membrana flexible sin base del estribo o por una placa ósea gruesa; puede ser también fisuraria, casi virtual, oculta por un nervio facial prolapsado e incluso en algunos casos, abierta u obstruida por un magma conjuntivo fibroso. Raras veces está ausente. La ventana redonda, de exposición difícil en una caja estrecha en razón de la muy frecuente curvatura anterior de la tercera porción del nervio facial, puede estar ausente, solamente indicada por un relieve óseo o una espícula, a veces limitada a una hendidura, otras de forma y calibre normal, pero obturada por un tapón mesenquimatoso o columnillas óseas. El promontorio puede ser llano, sin ningún relieve, o al contrario presentarse como un puente estrecho entre dos ventanas abiertas.

■ *Malformaciones de los huesecillos* *(figs. 9, 10)*

Estas malformaciones, unilaterales o bilaterales, pueden afectar a uno de los tres huesecillos, pero la asociación de varias malformaciones también es posible. En las aplasias mayores, el contenido osicular de la caja timpánica suele estar alterado y malformado, especialmente en las disostosis mandibulofaciales (Mac Kenzie, Sando, Hutchinson), pero también pueden encontrarse importantes malformaciones detrás de un tímpano prácticamente normal. Por último, incluso si en las aplasias menores la cadena de huesecillos está presente, con mucha frecuencia ésta no es funcional por fijación (pared del conducto facial, ático, pared del receso epitimpánico, remanente fibroso) o interrupción de la cadena. Las malformaciones anatómicas de los huesecillos son sumamente numerosas y, por consiguiente, es imposible realizar una sistematización. Sin embargo, desde el punto de vista embriológico es posible distinguir las malformaciones que afectan a la parte superior de la cadena de huesecillos, que proceden del primer arco, de las que afectan a la parte inferior (mango del martillo, rama descendente del yunque), asociadas a menudo a anomalías estapédicas (Hough).

Yunque

Embriológicamente desarrollado un poco antes que el martillo, el yunque está habitualmente menos deformado. La mayoría de las veces, se observa una única pieza, formada por un yunque atrófico soldado a una cabeza de martillo. En estos casos, tener el aspecto de una L invertida (Ombredanne). En otros casos, la anomalía puede afectar a:

— *la rama descendente* totalmente atrofiada, sin conexión con el estribo, muy corta, con un haz fibroso fijado al promontorio, o muy larga y a menudo arqueada, con una curvatura que desplaza el estribo hacia abajo;

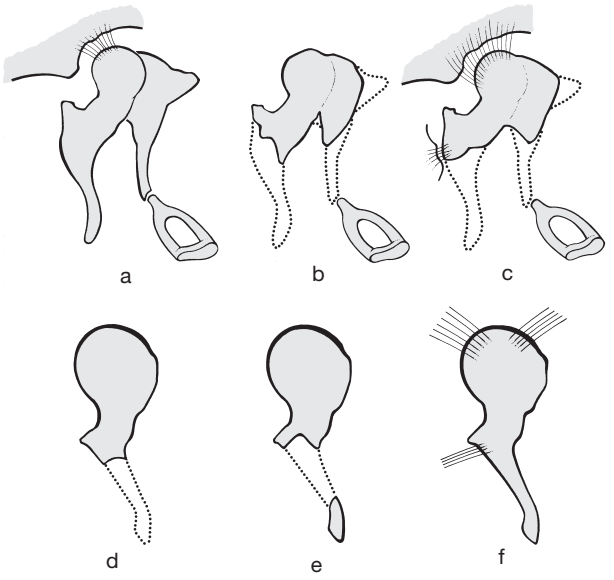

9 *a. Sinostosis del ático en la cabeza del martillo; b. Masa de huesecillos única, martillo-yunque; c. Huesecillo único, sinostosis atical; d. Martillo, mango corto; e. Martillo, mango interrumpido; f. Martillo, cabeza y cuello fijos.*

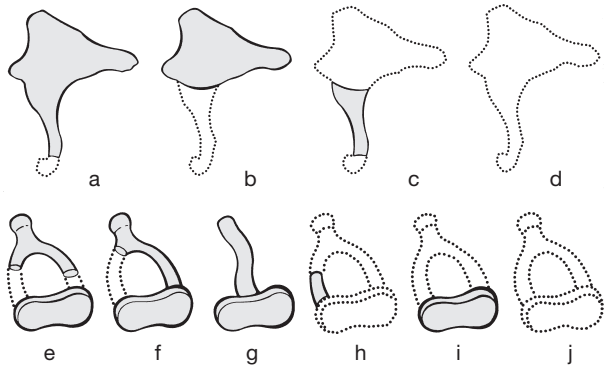

10 *Principales malformaciones osiculares encontradas en las aplasias congénitas del oído medio.*
a. Yunque: apófisis lenticular ausente; b. Yunque: apófisis larga ausente; c. Yunque: cuerpo y apófisis corta: ausentes; d. Yunque ausente; e. Estribo: arco incompleto ± banda fibrosa platinar; f. Estribo monopodal; g. Estribo tipo columela; h. Estribo: rama anterior rudimentaria; i. Estribo: base aislada; j. Estribo ausente.

— *la rama horizontal*, que puede encontrarse fijada a la altura del *aditus ad antrum*;

— por último, *el yunque* puede estar libre, sin conexión con el martillo e incluso aislado.

La articulación incudoestapédica, a menudo normal, puede estar anquilosada o desunida.

Martillo

Soldado al cuerpo del yunque (caso habitual) tiene a veces un cuello pero en general no presenta mango en las aplasias mayores (Ombredanne). Es raramente de grandes dimensiones, con un mango malformado, angulado. En ocasiones la cabeza del martillo puede existir sola, sin yunque, libre en la caja «como una piedrecilla en un cascabel». También en este caso, si la cadena de huesecillos puede tener una apariencia casi normal, pero es raramente móvil, dado que está bloqueada por la estrechez del ático y el descenso del tegmen.

Estribo

Entre todos los huesecillos, éste es el que presenta más anomalías. De manera excepcional, puede ser anatómicamente normal, pero en ese caso, suele estar fijado en razón de la inmovilidad de los otros dos huesecillos y también a una posible osificación del ligamento anular.

Al contrario, su ausencia completa parece más frecuente de lo que se dice (Hlavacek, Ombredanne).

A menudo, la anomalía es franca, aunque el huesecillo no sea siempre identificable de manera evidente a la primera mirada en una cavidad atrésica (Jahrsdoerfer). Las ramas pueden ser macizas, rellenas o extremadamente finas, frágiles como el vidrio, reducidas a un velo óseo sin contacto con la fosa oval, fusionadas en «cañón de fusil», limitarse a la rama anterior o a la posterior, lo que da una microplatina circular. El estribo puede también enrollarse alrededor del acueducto de Falopio o formar un huesecillo único, simple tallo óseo vertical conectado a una microplatina, de extremo redondeado o polilobulada.

La base puede ser normal o subnormal, pero con mayor frecuencia está fija en la ventana oval y presenta tres aspectos principales (Ombredanne, Berezin):

— fija pero sin elemento osteoesponjoso histológicamente verificado (Chevance);

— azulada y fina, y su centro con engrosamiento periférico;

— o al contrario, aspecto de una placa gruesa opaca, base «galleta», con límites difíciles de distinguir de los bordes de la ventana.

■ *Anomalías musculares de la caja timpánica*

Puede tratarse de anomalías de inserción muscular, del tendón del estribo principalmente. La presencia de músculos ectópicos en la atresia congénita ha sido referida por Altmann y Hoschino, particularmente en contacto con la porción horizontal del nervio facial; pero Brock, Druss y Lindsay las han encontrado en los oídos no malformados. La ausencia total de tendón estapedio, que coexiste habitualmente con la ausencia de prominencia de la pirámide, ha sido descrita por Marx, Kelemen, Altmann y Ombredanne, aislada o asociada a la ausencia de músculo tensor del tímpano o, sobre todo, a otras malformaciones mayores del oído medio. Para Hough, esta ausencia de músculo y tendón estapedios se encuentra en el 1 % de las exploraciones de oído, frecuencia análoga a la encontrada por Portmann en las aplasias.

■ *Anomalías vasculares de la caja timpánica*

Se agrupan en tres tipos de anomalías: prolapso del bulbo yugular, anomalía de la arteria estapedia, trayecto anormal de la arteria carótida interna en el oído medio.

Bulbo yugular prolapsado

La más frecuente de las anomalías vasculares se define como la prominencia de la cúpula por encima de un plano horizontal que pasa por el punto más declive del *sulcus*. Esta anomalía, que aparece en la otoscopia como una masa azulada retrotimpánica y puede confundirse con un tumor del glomus yugular, puede encontrarse al despegar el colgajo timpanomeatal. Se localiza típicamente en la parte posterior de la caja, en posición externa, particularmente vulnerable o interna. Este bulbo yugular prolapsado se encuentra más expuesto a una miringotomía en caso de asociación a una dehiscencia del piso del hipotímpano, o durante la exéresis de un tejido de granulación en la cirugía del oído medio. Su frecuencia, del 6 % (Glasscock, Portmann, Overton, Ritter), está corroborada por los estudios histopatológicos de peñas-

co (Korner), previsible en tomografías en proyección de Guillen. Su frecuencia después de intervenciones por aplasia mayor o menor sólo es mencionada de manera puntual.

Arteria estapedia anormal

Se trata de una arteria embrionaria, rama de la arteria hioidea, que representa un remanente del segundo arco aórtico. En la forma mayor de esta anomalía rara (1 por cada 10 000-Portmann, 1 por cada 5 000-Schuknecht), la arteria puede atravesar el arco estapédico, de calibre considerable, o recubrir la totalidad de la base del estribo, dificultando el acto quirúrgico. Al contrario, la forma menor parece ser particularmente frecuente o incluso constante (Hough); la arteria se presenta en forma de uno o varios pequeños vasos que atraviesan la mitad anterior de la base, provenientes del promontorio, y desaparecen al penetrar en el acueducto de Falopio.

Trayecto anormal de la arteria carótida interna en el oído medio

Esta eventualidad excepcional, que puede ser evocada ante un acufeno pulsátil, se presenta en forma de una masa vascular, típicamente en la parte anteroinferior de la caja; es habitualmente unilateral, de causa desconocida. Glasscock refiere cuatro casos aislados, y Lapayowker, tres casos en malposiciones. De la misma manera que la arteria estapedia anormal, esta anomalía rarísima (menos de 20 casos en la literatura mundial) se observa casi exclusivamente en la mujer y del lado derecho, sin que se haya encontrado una explicación a esta constatación (Glasscock).

Tratamiento

RESEÑA HISTÓRICA

A principios del siglo XIX Velpeau emitía una opinión tajante en materia de indicación quirúrgica en las aplasias, considerando que «los riesgos eran grandes, los resultados decepcionantes», seguido por Moriss. Thompson (1843) tiene el mérito de haber intentado la primera corrección quirúrgica; refiere tres observaciones que chocaron con la lámina de atresia y las dificultades de la cicatrización. Se debe a Kiesselbach la primera parálisis facial; la técnica de la época era una abertura del *aditus ad antrum* con cierre por injerto cutáneo pero sin abertura del oído medio. En 1914, Page refirió ocho casos, entre los cuales se observaron cinco mejorías auditivas, debidas a la creación de un pequeño agujero en la lámina de atresia, recubierta de injerto cutáneo. No faltaba la ingeniosidad de los cirujanos; así, en 1914 Randall propuso mejorar la audición, abriendo la trompa, mientras que Kolber pensaba que era mejor cerrarla, puesto que era funcionalmente inútil y fuente de infecciones posibles.

El primer gran impulso en cirugía de la atresia fue dado en 1947, por Pattee en los Estados Unidos y Ombredanne en Francia. Pattee creaba una pequeña abertura en la lámina de atresia que recubría de un injerto cutáneo; según él, la mejoría auditiva debía ser el resultado de una exéresis del yunque fijado como el martillo a la lámina de atresia. En 1947 Ombredanne refirió sus primeros casos de fenestración y la ganancia auditiva resultante.

Wullstein y Zollner dieron el segundo impulso en cirugía de atresias hacia 1950, al establecer que los huesecillos constituían estructuras a respetar y no a separar. En 1953 House publicó 7 casos en los que aplicó la misma técnica que Pattee, seguido por Ruedi en 1954. Luego, numerosos autores refirieron su experiencia.

En 1971, Marquet y Yannoulis propusieron los primeros homoinjertos timpanoosiculares en el tratamiento funcional. Si bien más recientemente numerosos autores han publicado sus resultados (Poncet, Marquet, Glasscock, Portmann, Cotin), el nombre de Marcel Ombredanne destaca naturalmente entre todos los demás cofocirujanos por su inmensa experiencia, reflejo en 1976 de 1 600 intervenciones por aplasias mayores y menores.

EVALUACIÓN CLÍNICA

En la aplasia menor, la detección precoz es tanto más interesante cuanto que los avances de la microcirugía otológica permiten realizar intervenciones reparadoras en niños muy pequeños, con grandes porcentajes de éxito.

En la aplasia mayor, las formas completas plantean problemas difíciles al obstetra y luego al pediatra, que deben responder a las preguntas cargadas de angustia de la familia. La reparación del doble perjuicio estético y funcional necesita varios tiempos operatorios, extendiéndose desde la tierna infancia hasta la adolescencia, con resultados que son aún imperfectos, incluso en manos experimentadas.

■ *En el nacimiento*

— El médico se limita a realizar un estudio morfológico local para determinar el aspecto del pabellón y del conducto auditivo externo, así como el carácter unilateral o bilateral, y trata de detectar las malformaciones asociadas cervicofaciales o a distancia.

— Sin hacer demasiado hincapié, para evitar toda culpabilización, inicia una encuesta genética familiar y busca, mediante la anamnesis, los antecedentes de aborto natural, tratamiento previo por esterilidad y pequeños incidentes durante el embarazo: enfermedad febril, episodio vírico, toma de medicamentos, hemorragia durante las primeras semanas.

El interés profiláctico es esencial, con el fin de orientar mejor a los padres en la decisión de una nueva maternidad.

— El estudio subjetivo de las reacciones auditivas mediante la puesta en evidencia de los reflejos cocleomusculares permite apreciar aproximativamente la audición, no sólo del lado enfermo sino también del opuesto.

■ *En las primeras semanas y los primeros meses*

Lo más importante es el control de la agudeza auditiva en los centros especializados de audiología infantil:

— en caso de aplasia mayor unilateral, si la audición del lado opuesto es normal, la discapacidad es desdeñable (simple pérdida del relieve auditivo), pero siempre hay que desconfiar de una aplasia menor en el oído aparentemente sano;

— en caso de aplasia mayor bilateral, la disminución de agudeza auditiva de tipo transmisión, con oído interno a menudo poco alterado, explica que puedan percibirse los gritos a través de la apófisis mastoides y que estos niños nunca resulten sordos-mudos. Sin embargo, no puede evitarse cierto retraso y alteraciones del lenguaje. Es importante proveer un estímulo sonoro por prótesis auditiva con conducción ósea a partir de los 6 meses de edad, lo que permite así esperar el momento favorable para una operación;

— en caso de aplasia menor bilateral detectada a esta edad, la existencia de un conducto auditivo externo permeable permite una adaptación protésica por vía aérea.

■ *Durante los primeros años*

La instauración de un seguimiento regular, una rehabilitación ortofónica en caso de lesión bilateral y una eventual psicoterapia ayudarán al niño y a sus padres a evolucionar en un contexto casi normal. Los exámenes complementarios más complejos, principalmente radiográficos, de lectura difícil en el niño pequeño, no son forzosamente útiles antes de alcanzar la edad de una decisión terapéutica.

INDICACIONES OPERATORIAS

Objetivo del tratamiento

Lo ideal es obtener un conducto auditivo óseo suficientemente ancho, recubierto de una piel de buena calidad, sin tendencia a la estenosis, y un sistema de transmisión de las ondas que conduzca a una mejoría sustancial de la audición. El problema estético se integra en este esquema, pero es absolutamente necesario evitar multiplicar los tiempos quirúrgicos, teniendo en cuenta las anomalías mandibulares y cervicofaciales asociadas.

Edad de la operación

Algunos autores prefieren operar las aplasias bilaterales precozmente, a partir de los 18 meses de edad, para brindar lo más pronto posible al niño los medios auditivos que permiten la adquisición del lenguaje (Gill, Livingstone). Otros autores no operan antes de los 3 o 4 años (House, Sullivan) o hacia los 10 a 12 años (Guerria).

La mayoría de los cirujanos intervienen después de los 5 o 6 años de edad, época en la que la neumatización mastoidea es completa (Belluci). Las pruebas audiométricas son más fáciles y, por lo tanto, más fiables, y la colaboración en el postoperatorio es más simple. Parecería que la creación de un conducto antes de esta edad sería difícil en una mastoides poco neumatizada y que la colocación de un injerto o de colgajos no sea fácil y esté a menudo condenada al fracaso (Ombredanne, Poncet, Cotin).

Si bien es preferible operar lo más pronto posible las aplasias bilaterales, el problema auditivo es menos urgente en las agenesias unilaterales, en las que la operación puede retardarse hasta que el niño o el adulto joven sientan la necesidad.

Estudio preoperatorio

La *decisión quirúrgica* sólo puede ser considerada después de realizar un estudio completo:

— estudio de la morfología craneofacial: se aprecia nuevamente la magnitud de las anomalías del pabellón y del conducto, y las eventuales malformaciones craneofaciales (estudio comparativo con el lado opuesto si éste está sano, toma de impresiones y medidas, radiografía del esqueleto facial). Se establece un plan de trabajo, teniendo en cuenta el crecimiento;

— estudio de la audición;

— estudio radiográfico del oído.

A pesar del valor de estos exámenes persisten numerosas incógnitas. No existe ninguna relación entre el grado de deformidad del pabellón, la intensidad de la pérdida auditiva y la importancia de la malformación del oído medio. A menudo, sólo la operación permite juzgar el estado real del oído y las posibilidades de éxito.

El *interés y la elección de una operación* deben ser establecidos por una apreciación objetiva de:

— las motivaciones y los deseos del paciente, o más bien de sus padres (problema estético, problema auditivo o simple deseo de información);

— las posibilidades locales, evaluadas según la importancia de los remanentes cutáneos, el aspecto radiotomográfico del oído (ausencia total o no de conducto, grado de neumatización mastoidea, grado de atrofia de la caja, presencia o no de los huesecillos, estado de las ventanas, aspecto de la cóclea y del vestíbulo, distancia entre la cortical meníngea y la articulación temporomandibular cuya insuficiencia puede entravar la vía de acceso, localización exacta del canal semicircular externo y del nervio facial en sus porciones segunda y tercera), integridad o no del oído interno. Las posibilidades de mejoría son a veces moderadas y necesitan una buena reserva coclear, lo que suele ser el caso;

— de la duración del tratamiento: es indispensable establecer un plan operatorio detallado a largo plazo, teniendo en cuenta los diferentes tiempos, el alejamiento ocasional del paciente, las vacaciones escolares y los retoques finales ineludibles;

— por último, la imperfección del resultado.

En caso de *aplasia unilateral*, la indicación quirúrgica es motivo de gran controversia.

— Algunos autores sólo operan las formas bilaterales (House, Bellucci, Derlacki, Schuknecht, Altmann), argumentando riesgos operatorios: cofosis por abertura de los canales semicirculares, traumatismo auditivo relacionado con el fresado. Sullivan sólo opera por razones profesionales, Simmons pone en relieve el argumento estético en las formas unilaterales. Otros autores son al contrario favorables a la operación en las aplasias unilaterales (Ombredanne, Jahrsdoerfer, Shambaugh, Meur a Man, Nager, Colman, Pulec, Glasscock).

— Es lógico rechazar los casos en los que la caja atrófica resulta inaccesible (esto sucede a menudo en las grandes disostosis mandibulofaciales), teniendo en cuenta las reservas mencionadas; una operación con objetivos funcionales puede aconsejarse (Cotin) incluso en las aplasias unilaterales, sobre todo si se ha decidido operar. Los riesgos con respecto al oído interno y al nervio facial parecen extremadamente reducidos en manos experimentadas. Una ganancia auditiva, incluso limitada, no carece de interés para apreciar la dirección de los sonidos; la creación de un conducto auditivo externo y de un meato en un sitio correcto constituyen un aporte no desdeñable desde el simple punto de vista estético, facilitando eventualmente el porte de una prótesis auditiva.

MODALIDADES OPERATORIAS

Las aplasias menores son tributarias de las técnicas habituales de microcirugía del oído medio. En las aplasias mayores, tanto el otorrino y el cirujano plástico tienen cada uno buenas razones para atribuirse la primacía del acto quirúrgico en el pabellón o el oído medio. No hay duda de que la posición del meato del conducto auditivo externo depende precisamente de la posición anatómica de la mastoides y de la articulación temporomandibular, y que todo retraso en la mejoría auditiva perjudica la adquisición del lenguaje. Por otra parte, las técnicas modernas de reconstrucción del pabellón del oído están facilitadas por una zona virgen no cicatrizal, situación contradictoria con la precedencia del acto quirúrgico funcional.

Jahrsdoerfer y Bellucci preconizan una colaboración entre cirujanos plásticos y otorrinolaringológicos, y establecen un protocolo para cada caso. House y Marquet dan la primacía al tiempo funcional, a la inversa de Meurman. Colman, en las aplasias unilaterales, hace intervenir al cirujano plástico hacia los 4 años de edad y al otorrinolaringólogo hacia los 6 años, mientras que en las aplasias bilaterales el otorrinolaringólogo interviene a los 2 años de un lado, el plástico a los 4 años en los dos oídos y el otorrinolaringólogo vuelve a intervenir a los 6 años, en el oído opuesto. Parece más lógico llevar a cabo conjuntamente los primeros tiempos de la reparación estética y funcional, a cargo del mismo cirujano o del mismo equipo (Poncet a Cotin).

Acceso cutáneo

Está condicionado sobre todo por el aspecto del pabellón o de los remanentes cutáneos.

— En caso de pabellón normal o de microtia, pueden utilizarse una vía de acceso endaural (Ombredanne, Nager) posterosuperior (Portmann), una incisión arciforme de pedículo anterior en la concha asociada a una incisión posterior con transposición de la piel retroauricular «en islote» para recubrir las paredes del conducto (Cotin) *(fig. 11)*, o a una incisión

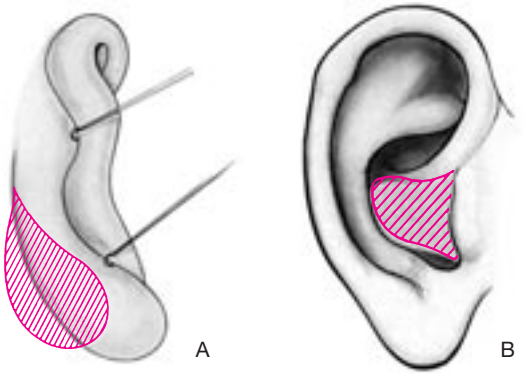

11 *Estenosis del conducto con pabellón normal.*
a) Trazado del colgajo miocutáneo mastoideo en islote para recubrir la pared posterior del conducto.
b) Trazado del colgajo de concha con pedículo anterior para recubrir la pared anterior del conducto.

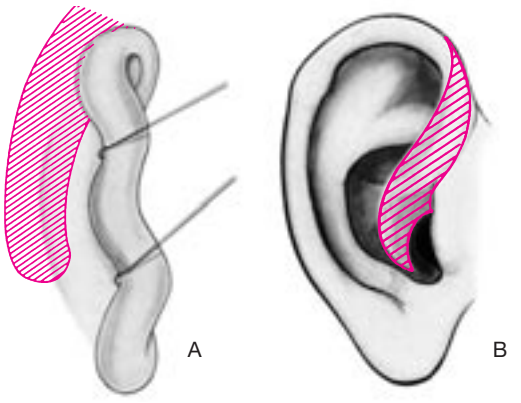

12 *Estenosis del conducto con pabellón hipoplásico.*
a) b) Trazado y colocación de un colgajo retroauricular de pedículo superior para reconstruir la porción anterior del pabellón y recubrir la mitad superior del conducto.

endaural completada por un colgajo cutáneo de pedículo superior para reconstruir simultáneamente la raíz del hélix (Cotin) *(fig. 12).*

— En caso de malformación mayor, puede recurrirse a una incisión posterior en el límite del cuero cabelludo (Marquet), haciendo bascular los remanentes cutáneos en dos fragmentos hacia arriba, para iniciar el principio del hélix, y hacia abajo, para reconstruir el lóbulo (Ombredanne, Poncet), o realizar con el mismo objetivo tres fragmentos mediante doble plastia en Z (Cotin) *(figs. 13, 14):* el fragmento superior inicia la raíz del hélix, el fragmento medial constituye el trago y sirve de pedículo a un colgajo cutáneo que tapizará la pared anterior del neoconducto auditivo óseo y el fragmento inferior, tras un movimiento de báscula hacia abajo y hacia atrás, reconstruye el lóbulo. Por detrás y por debajo de este fragmento, frente a la punta de la mastoides, existe un exceso cutáneo que se utiliza en un colgajo de pedículo posterior para recubrir la zona de la futura concha y la pared posterior del neoconducto.

— Cuando el único vestigio del pabellón está alejado, es posible reposicionarlo previamente mediante un colgajo de rotación, o bien practicar simplemente la exéresis.

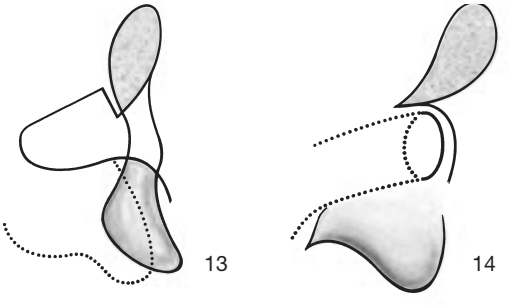

13 *Aplasia mayor - técnica personal - incisión del repliegue cutáneo en tres fragmentos y trazado de los colgajos cutáneos: el superior, con pedículo tragiano, recubrirá la pared anterior del neoconducto óseo; el inferior, con pedículo posterior, recubrirá la concha y la pared posterior del neoconducto.*

14 *Aspecto obtenido tras la basculación de los fragmentos y colocación de los colgajos cutáneos.*

Acceso de la caja

Después de exponer la cortical, se localiza la punta mastoidea, la pared posterior de la articulación temporomandibular, la raíz de la apófisis cigomática y la *linea temporalis*. El cirujano dispone de tres técnicas:

— *Simple ensanchamiento del conducto* si la estenosis es incompleta y la proximidad de los elementos adyacentes lo permite. Es a menudo posible conservar una parte del revestimiento cutáneo.

— *Abertura transantral* por trepanación en la zona cribrosa (Marquet), la abertura de las células mastoideas puede evitar una sobreinfección secundaria (Johnsen). Se crea así una cavidad antromastoidea que permite una ancha exposición, lo que facilita las maniobras operatorias, pero se conocen las dificultades para lograr una adherencia absoluta del injerto cutáneo a las paredes (Poncet). La mayoría de los cirujanos la utiliza en ausencia de otra posibilidad (síndrome de Franceschetti).

— *Abertura transatical,* que realiza una técnica directa que permite la creación de un conducto auditivo más fisiológico (Jahrsdoerfer, Edwards, Poncet, Wigand, Cotin *[fig. 15]*). Se busca la caja timpánica de entrada muy hacia delante, a la altura del bloque timpánico y de la raíz de la apófisis cigomática, luego se continúa la trepanación hacia dentro, hacia abajo y hacia delante, conservando la cortical articular y una

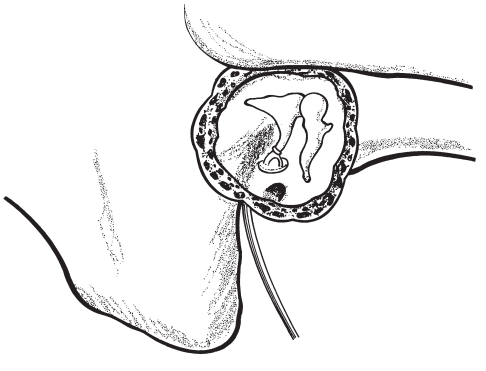

15 *Aplasia mayor: la necesidad de una cavidad bastante grande obliga a abrir el ático, el aditus ad antrum y a bajar la parte alta de la pared del facial.*

fina lámina ósea que protege las meninges temporales. Esta vía de acceso, prudente para no lesionar el nervio facial cuyo orificio de salida está situado alto, permite la identificación de la caja habitualmente profunda a 3 o 4 cm del plano óseo y el inventario de su contenido osicular. El calibre del conducto óseo así creado varía según los autores, pero debe ser considerablemente superior a lo normal, una vez y media o dos veces (Nager), para prevenir una estenosis posterior.

Plastia cutánea del neoconducto

Dada la vitalidad muy reducida de los tejidos aplásicos, no hay que contar con una epidermización espontánea de la cavidad (Ombredanne). Diversas técnicas han sido propuestas:

— un injerto dermoepidérmico libre de 4/10 de milímetro extraído de la cara interna del muslo (Ombredanne, Poncet, Edwards) o del abdomen (Jahrsdoerfer, Portmann), suturado sobre sí mismo «en dedo de guante» o en cono;

— un injerto de piel total (Marquet, House) *(fig. 16);*

— colgajos pediculados adyacentes cuya parte distal bastante fina, a distancia de la zona aplásica, es favorable a una epidermización siempre difícil en profundidad (Cotin).

El neoconducto así formado es colocado después poner el injerto timpánico cuyos bordes recubre. La mayoría de los cirujanos utilizan esponjas sintéticas reabsorbibles o no, y mechas grasas que dejan colocadas entre 15 y 18 días, para obtener un calibrado postoperatorio, que algunos cirujanos no efectúan nunca (Jahrsdoerfer, Shambaugh).

Las estenosis postoperatorias del conducto, parciales o totales, forman una cicatrización fibrosa estenosante, debida generalmente a un mal recubrimiento cutáneo, que deja superficies cruentas, a un injerto de piel libre que prende de manera imperfecta o, a veces, a un calibrado por molde rígido (House, Beales), cuya utilización tiende a ser abandonada. Estas estenosis necesitan una reintervención. La utilización de colgajos pediculados constituye una prevención eficaz, tanto más cuanto que su ligera tendencia a la retracción exagera la permeabilidad del meato (Cotin).

Tiempo funcional

Se han propuesto numerosos métodos para la rehabilitación funcional del oído aplásico.

La creación de un sistema de transmisión de impedancia mínima requiere una cavidad de oído medio cerrada por una membrana timpánica vibrante en contacto con una cadena osicular, un estribo, así como una base móvil, así como también una trompa de Eustaquio permeable como es habitual y ventanas intactas. Un abordaje suficiente del oído medio es indispensable, tanto en su dimensión global, que debe ser lo más semejante posible a la de un tímpano normal, como en la exposición para permitir controlar la transmisión de los movimientos a la ventana redonda. La proximidad del nervio facial subraya la necesaria prudencia del fresado en el ángulo entre el tímpano y la pared posterior.

Fenestración

Esta intervención fue propuesta en 1947 por Ombredanne, que la praticaba de rutina en ausencia del estribo. Sus modalidades técnicas relativas al canal semicircular externo han sido perfectamente descritas (Poncet, Bellucci).

Para Bellucci, ha sido necesaria en el 40 % de los casos en presencia de un estribo fijo o inaccessible. Esta técnica, origen de vértigos frecuentes en el postoperatorio, expone al riesgo de laberintitis (Pattee, Shambaugh) y de afectación irreversible del oído interno, ya sea desde un principio {Bellucci 25 %) o secundaria puesto que en un total de 1.064 pacientes, la ganancia auditiva sólo se mantiene en el 30 % de los casos a los 10 años y luego se degrada de manera más discreta al cabo de 20 años (Ombredanne). Esto se debería a una osteopatía hiperostosante que obtura secundariamente la ventana. La ausencia de ganancia auditiva inmediata después de la fenestración puede reflejar posibles anomalías en la ventana redonda (Bellucci).

Por estas razones, algunos autores la reservan a las malformaciones mayores del oído medio con caja muy atrófica y ventanas inutilizables, como suele suceder en el síndrome de Treacher-Collins (Mundnich, Livingstone). Nager rechaza la fenestración en el niño y a veces en el adulto, seguido en esto por Johnson, Konigsmark, Kaseff, Colman y Cotin.

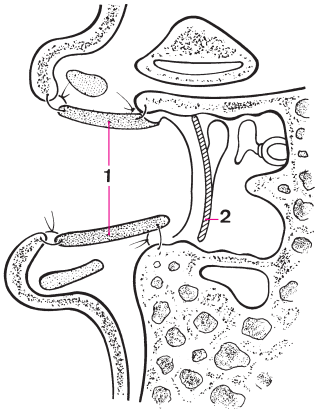

16 *Montaje según Marquet. 1. autoinjerto de piel total. 2. homoinjerto tímpano-martillo.*

Timpanoplastias

Habiéndose resuelto el problema de la vía de acceso, la reconstrucción timpánica se realiza preferentemente con una pieza de aponeurosis temporal, moldeada o no, cuya posición estará forzosamente desplazada un poco más arriba y más atrás que en un sujeto normal. Pueden adoptarse diversas soluciones para restablecer el efecto columelar:

— si los huesecillos están intactos, con cadena entera móvil, incluyendo la base, la reconstrucción se limita a la exéresis de la lámina de atresia y a la colocación del injerto sobre la cadena de huesecillos, es decir de tipo I. Si el mango del martillo es más corto, no existe palanca y *a fortiori* si hay un bloque soldado martillo-yunque, esta reconstrucción es de tipo II (Bellucci). Más a menudo la cadena osicular sólo puede ser movilizada después de liberar sus contactos con las paredes óseas; es probable que una refijación fibrosa secundaria explique una parte de los fracasos. Por consiguiente, suele ser preferible extraer el bloque martillo-yunque y luego, recurrir a un montaje directo entre el tímpano, el estribo o la base (Cotin), ya sea desde un principio o en un segundo tiempo;

— si el martillo y el yunque no están en contacto con el estribo, que no obstante es móvil, se realiza una reconstrucción de tipo III tras la exéresis del bloque martillo-yunque. La reconstrucción puede hacerse:

* por colocación del injerto sobre el botón del estribo en miringostapedopexia,

* por prótesis o por huesecilos interpuestos remodelados; el levantamiento consecutivo del estribo garantiza lo mejor posible el efecto columela;

— en caso de base fija puede procederse a una movilización simple (Ombredanne), en la medida en que el riesgo de reanquilosis es mínimo, dado que el proceso no es evolutivo, o según algunos autores, a una estapedectomía seguida de interposición venosa con prótesis (Colman, Plester, Berezin);

— en caso de fosa oval inexistente, algunos autores han propuesto la creación de una neoventana (Manford) protegida por un injerto con pistón-interposición, mientras que otros sugieren una fenestración del canal horizontal (Ombredanne, Poncet). Sin embargo, para la mayoría, la mejor solución es la prótesis (Colman, Nager).

Se puede descartar sistemáticamente la platinectomía y toda forma de fenestración en el niño con sordera de transmisión no evolutiva y prótesis (Cotin), reservando la reintervención para la edad adulta, en un paciente responsable, informado de las ventajas e inconvenientes de esta técnica.

Homoinjertos timpanoosiculares

En 1971, Yannoulis y Marquet propusieron utilizar homoinjertos en el tratamiento funcional de las aplasias. Brandow piensa que el homoinjerto tímpano-huesecillo es el método de elección, opinión compartida por Colman. No obstante, algunos autores dudan de que se pueda ampliar la lámina de atresia suficientemente como para permitir la colocación de un homoinjerto timpánico (Bellucci, Derlacki). Los buenos resultados auditivos publicados por los partidarios de esta técnica (Marquet, Plester, Jahrsdoerfer, Portmann, Poncet, Roulleau, Lacher) demuestran su fiabilidad. El homoinjerto puede alcanzar los elementos del sistema timpanoosicular, desde la cadena completa con tímpano (HG III b) o un tímpano aislado (HG I ha) hasta los huesecillos aislados, siendo el más utilizado el estribo con o sin base *(fig. 17).*

Cuando existe una cadena de huesecillos no funcional, unión de los rudimentos osiculares a las paredes de la caja, una articulación incudoestapédica virtual o reducida a un tejido fibroso, puede proponerse un implante total tímpano-martillo-yunque-estribo con o sin base (Marquet, Poncet). Pero esto implica, por una parte, la dificultad de realizar un fresado suficiente de la caja atrófica, y por otra, la dificultad de cooptación, debida a la diferencia entre el implante estapédico y el estribo del receptor. Para paliar este inconveniente Lacher propuso un homoinjerto tímpano-martillo, de colocación más fácil, proporcionando el efecto columela por un homoinjerto de estribo.

Esto subraya el interés de los homoinjertos de huesecillos aislados, como complemento de un injerto de aponeurosis, sobre todo de yunque o estribo con o sin base, cuya masa osicular reducida garantiza una buena transmisión.

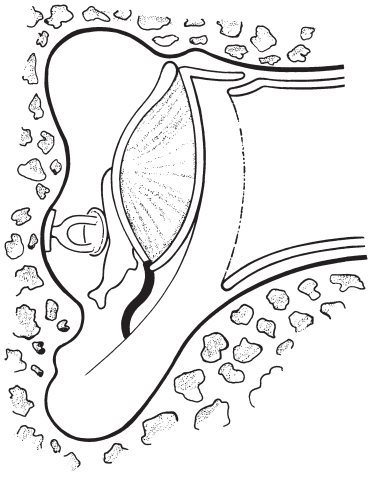

17 *Montaje según Elbaz. Homoinjerto timpánico. Montaje directo homoinjerto tímpano-martillo-estribo invertido.*

RESULTADOS

La gravedad muy desigual de la malformación y la diversidad de las intervenciones propuestas hace difícil la apreciación de resultados funcionales globales.

■ *En las aplasias mayores*

La fenestración aporta una ganancia inicial relativamente buena aunque imperfecta, pero la audición no tarda en deteriorarse con un 25 % de pérdida media al final del primer año (Poncet); al contrario, en las timpanoplastias y los homoinjertos, los resultados mejoran progresivamente con bastante frecuencia.

En 1971, Marquet refirió, en un total de 37 casos, un 13 % de resultados nulos y un 51 % de ganancias inferiores a 20 decibelios.

En 1981, Poncet constató, en un total de 125 casos un 7 % de resultados nulos, un 44 % de ganancias inferiores a 20 decibelios y un 49 % de ganancias superiores a 20 decibelios.

En 1983, Portmann y Bebear observaron una mejoría en el 80 % de los casos, con una ganancia media absoluta de 17 decibelios (es decir, un 30 % en la prueba de Rinne).

También en 1983 Cotin refirió, en un total de 48 casos un 47,5 % de mejoría auditiva entre 20 a 40 decibelios, un 22,9 % de ganancias inferiores a 20 decibelios y un 29,6 % de resultados nulos (fondo de la caja inaccesible, rechazo de correr riesgos con respecto a la estenosis secundaria).

■ *En las aplasias menores*

Todos los autores obtienen una mejoría en el 85 al 90 % de los casos, pero la gravedad de las lesiones osiculares explica una ganancia media global aún insuficiente, de aproximadamente 24 decibelios, es decir, un 50 % en la prueba de Rinne para Portmann y Bebear (1983).

A condición de ser prudente e incluso de rechazar en el niño toda maniobra peligrosa en la pared interna de la caja, la operación quirúrgica procura una mejoría auditiva en un gran número de casos. Los riesgos con respecto al nervio facial son muy limitados en manos experimentadas.

Incluso en caso de afectación bilateral, algunos enfermos pueden así prescindir de una prótesis. En los demás casos, la creación de un conducto de buena calidad debe permitir, como complemento de la ganancia obtenida, la colocación de una prótesis auditiva de vía aérea y hacer posible una mejor reinserción social del paciente.

Cualquier referencia a este artículo debe incluir la mención del artículo original: Cotin G, Lacombe H, Garabedian N et Moatti L. Malformations du conduit auditif externe et de l'oreille moyenne. Encycl Méd Chir (Editions Scientifiques et Médicales Elsevier SAS, Paris, tous droits réservés), Oto-rhino-laryngologie, 20-182-D-10, 1985, 14 p.